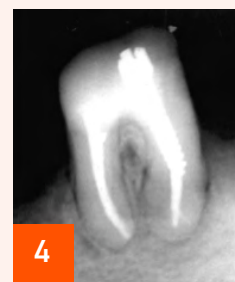
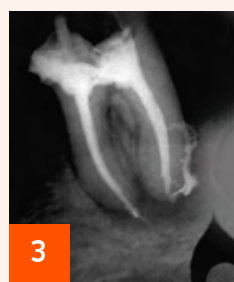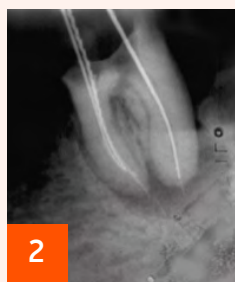
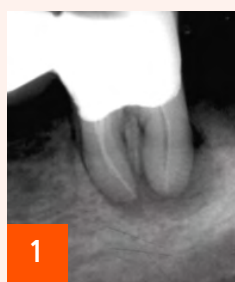

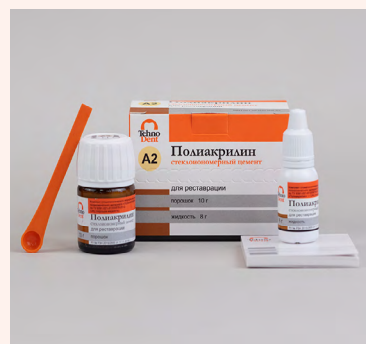
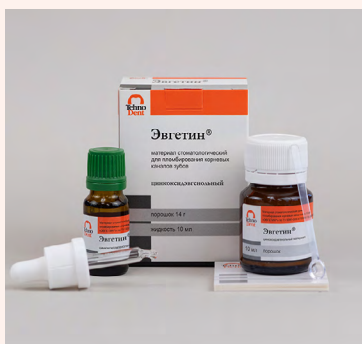
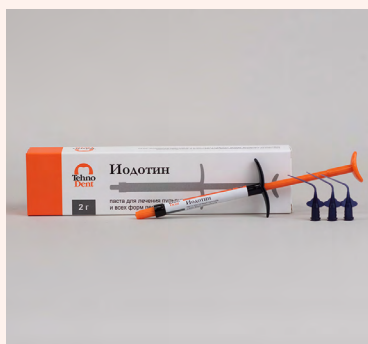
Иодотин, Эвгетин®, Полиакрилин



Диагноз: 37 — K04.62 Хронический гранулирующий периодонтит (периапикальный абсцесс со свищем, имеющий сообщение с полостью рта). Сообщение периапикального очага с пародонтальным карманом.

1 — исходная ситуация

2 — повторное эндодонтическое лечение (измерительная RVG)

3 — учитывая наличие сообщения периапикального очага с полостью рта, эндодонтическое лечение проведено в одно посещение (инструментальная и медикаментозная обработка корневых каналов, вскрыты апикальные отверстия, в периапикальный очаг с помощью каналоустановителя выведена паста **Иодотин**, корневые каналы повторно очищены, запломбированы цинкофосфатной пастой **Эвгетин®**, установлена временная пломба, через 5 дней проведено восстановление культи зуба СИЦ **Полиакрилин** с использованием металлического анкерного штифта

4 — результат лечения через 5 месяцев: восстановление костной ткани в области верхушек корней зуба 37, произошло полное рассасывание пасты **Иодотин**, выведенной в периапикальные ткани, пациент направлен на протезирование

Благодарим автора за предоставленный материал